成人抗 NMDAR 脑炎合并 MOG 抗体病的回顾性分析

谢祎　闻嘉

【中图分类号】 R512.3　【文献标识码】 A　【文章编号】 1007-0478(2022)01-0077-03
【DOI】 10.3969/j.issn.1007-0478.2022.01.016

抗 N-甲基-D-天冬氨酸受体(N-methyl-D-aspartate receptor,NMDAR)抗体属于抗神经元表面受体的自身抗体,在自身免疫性脑炎(Autoimmune encephalitis,AE)中最为常见。抗髓鞘少突胶质细胞糖蛋白(Myelin oligodendrocyte glycoprotein,MOG)抗体是抗中枢神经系统少突胶质细胞质膜的自身抗体,MOG 抗体病属于特发性炎性脱髓鞘性疾病的一种发病类型。NMDAR 合并 MOG 双重抗体阳性的病例鲜见报道,本研究报道收治于郑州大学第一附属医院的 3 例 NMDAR 合并 MOG 抗体阳性的患者,希望能为临床诊疗提供经验。

1 病　例

病例 1,女,24 岁,分别于 2020 年 7 月 10 日、2020 年 8 月 21 日和 2021 年 3 月 15 日收入本院。其中第 1 次以“左脚底麻木 1 月余,发热头痛 10 d,加重 1 周”为主诉收入本院神经内科 ICU。神经内科查体无特殊。既往史无特殊。颅脑磁共振成像(Magnetic resonance imaging,MRI)增强扫描提示右侧基底节、右侧丘脑、右侧内囊后肢、右侧外囊、右侧颞叶、右侧大脑脚、右侧侧脑室旁异常信号并左侧额颞顶部硬膜、双侧小脑幕、双侧大脑半球软脑膜强化,考虑炎性病变?请结合临床及实验室检查,并治疗后复查;腰穿颅内压最高 240 mmH_2O,脑脊液总蛋白796.00 mg/L,糖、氯化物水平正常,24 h 鞘内合成率10.24,有核细胞 273×10^9/L,单个核细胞比例99.20%,多个核细胞比例18.10%,诊断为结核性脑膜炎,予以抗结核治疗后症状逐渐好转,复查颅脑 MRI 增强扫描提示右侧基底节、右侧丘脑异常信号,但较前病变缩小,原左侧额颞顶部硬膜下异常信号,双侧小脑幕、双侧大脑半球软脑膜强化,此次检查显示不明确,请结合临床及实验室检查协诊(图 1);20 d 后因头痛发热、病灶增多再次收入本院,脑脊液 MOG 抗体、NMDAR 抗体阳性,诊断为双重抗体阳性 AE,予以抗结核、激素抗炎治疗,其中静脉滴注甲泼尼龙 500、250、120、80 mg 各 5 d,然后改为口服泼尼松 60 mg/d 并逐渐减量,复查头 MRI 示左侧额叶、双侧颞叶、右侧丘脑、左侧桥臂异常信号,较前病灶数量减少,右侧丘脑、左侧颞叶、左侧桥臂异常信号范围稍增大,仅右侧丘脑异常信号强化;后再次入院查血 NMDAR 抗体阴性,血 MOG 抗体阳性,嘱院外继续口服抗结核药物,随访病情稳定。

病例 2,女,35 岁,分别于 2021 年 3 月 11 日和 2020 年 8 月 12 日收入本院。其中第 1 次以“间断头痛、发热 1 月,精神行为异常 14 d,加重 2 d”为代主诉收入本院神经内科 ICU。神经内科查体:浅昏迷,有自发睁眼,不能言语,双上肢肌张力增高,肌力检查不配合,四肢腱反射活跃,颈强,颏下 4 横指。既往史:发现高血压病 14 d,最高达 160/120 mmHg。颅脑 MRI 增强扫描未见明显异常强化。颅内压最高 240 mmH_2O,脑脊液白细胞 8×10^6/L,蛋白263.7 mg/dL,糖5.06 mmol/L,氯化物150.8 mmol/L,淋巴细胞增高88%,单核细胞数 12%。血清 AE 抗体阴性。脑脊液抗 NMDAR 抗体阳性。诊断为抗 NMDAR 脑炎,予以大剂量丙种球蛋白、激素冲击治疗,后激素减量好转出院;3 个半月后以“右眼视力下降伴视物成双 4 d”为主诉收入本院。神经内科查体:右眼视力减退,双眼向左、向下凝视复视。眼科 HESS 屏检查:左眼外直肌功能不足,左眼视力1.0,右眼视力0.6。头 MRI 增强扫描提示左眼下直肌及内直肌强化稍明显,建议结合眼部检查。颅内压 230 mmH_2O,脑脊液白细胞 14×10^6/L,淋巴细胞 60%,单核细胞 30%,嗜中性粒细胞 10%,蛋白、糖、氯化物水平正常。复查脑脊液 NMDAR 抗体阳性,血及脑脊液 MOG 抗体阳性。诊断为 MOG 相关视神经炎合并抗 NMDAR 脑炎,予以激素冲击后症状好转。

病例 3,男,26 岁,以“右眼视力障碍 4 d”为主诉于 2020 年 2 月 11 日收入本院。神经内科查体:右眼视力下降,T4 水平有感觉平面。既往史:20 年前因发热头痛并癫痫收入本院,诊断为颅内感染。颅脑 MRI 增强扫描提示左侧额颞顶岛叶、桥脑、双侧桥臂、双侧大脑脚、左侧丘脑多发异常信号,炎症?右眼视神经形态、信号失常(图 1),考虑炎症。颈椎+胸椎 MRI 提示颈 5-胸 10 椎体水平脊髓异常信号(图 1),考虑炎症?颅内压 170 mmH_2O,脑脊液白细胞 40×10^6/L,蛋白水平正常,淋巴细胞比例增高。血及脑脊液 NMDAR 抗体阳性,血 MOG 抗体阳性。诊断为神经细胞表面抗体重叠综合症(MOG 和 NMDAR 抗体双阳性),予以激素、抗病毒治疗后症状好转。

2 讨　论

抗 NMDAR 脑炎和 MOG 抗体介导的特发性炎性脱髓鞘疾病(简称为“MOG 抗体病”)在女性多发,本研究报道的 3 例患者均为青年人,急性、亚急性起病,其中 2 例为女性,1 例为男性。由于 MOG 抗体合并 NMDAR 抗体重叠综合症诊断的复杂性,2 例女性患者均未能在首次入院明确诊断,幸运的是在完善抗体检查明确诊断、接受系统正规治疗后临床效果及预后良好。

作者单位:450052　郑州大学第一附属医院神经内科(谢祎),骨科(闻嘉)

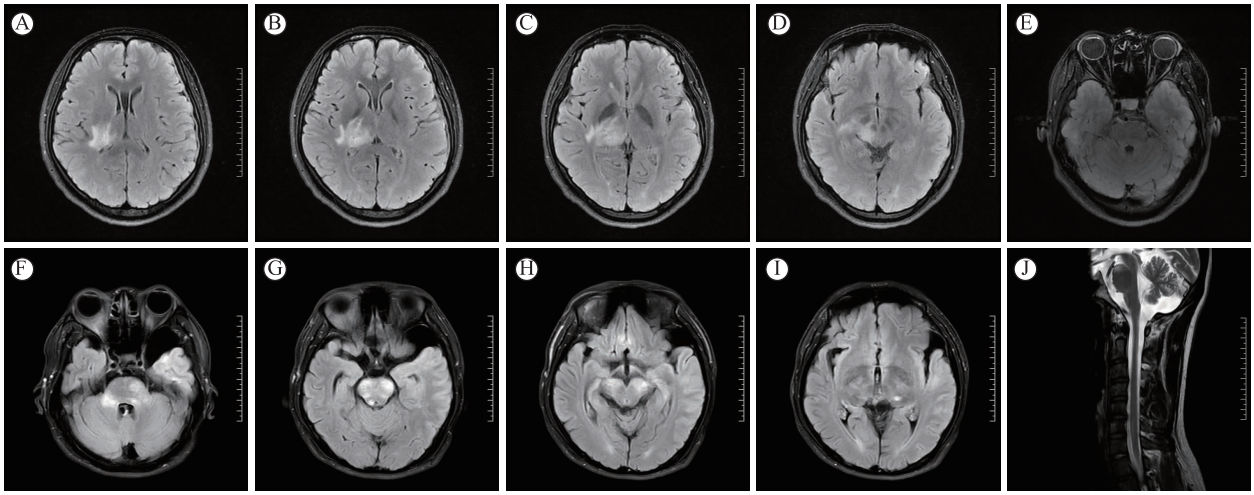

图 1　MRI/T_2-液体衰减反转恢复(Fluid Attenuated Inversion Recovery, FLAIR)　A-E 为例 1 头颅;F-I 为例 3 头颅;J 为例 3 颈胸髓

AE 是免疫介导的中枢神经系统炎性病变,临床症状包括精神行为异常、认知障碍、记忆力下降、言语障碍、不自主运动等,AE 相关抗体是重要的诊断标准,分为两大类,一类是抗神经元表面受体的自身抗体包括抗 NMDAR 抗体、抗电压门控钾通道(Voltage Gate K^+ Channel, VGKC)抗体、抗 γ-氨基丁酸受体(γ-Aminobutyric acid receptor, GABAR)抗体、抗 IgLON 家族 5(IgLON family member 5, IgLON5)抗体、抗 α-氨基-3-羟基-5-甲基-4-异恶唑丙酸受体(α-Amino-3-Hydroxy-5-Methyl-4-Isoxazolepropionic acid receptor, AMPAR)抗体、抗代谢型谷氨酸受体 5(Metabotropic glutamate receptors, mGluR5)抗体等;另一类是抗神经元胞内抗体包括抗 Hu 抗体、抗 Yo 抗体、抗 Ri 抗体、抗 Ma2 抗体、抗 amphiphysin 抗体等。其中抗 NMDAR 抗体最为常见,约占 80%,研究相对较多,最常累及年轻女性,14.3%～47.8%合并卵巢畸胎瘤,半数以上脑 MRI 表现正常,影像学和临床表现并不完全对应,且不特异,更符合弥漫性而非边缘性脑炎。在 MOG 抗体病中视神经受累最常见,半数以上有脊髓受累。此外,还有脑干、颅神经、幕上大脑半球等部位的受累。临床症状包括视神经炎、视野缺损、色觉异常、视乳头水肿、括约肌功能障碍、瘫痪、感觉异常、呃逆或呕吐、复视、面瘫、意识障碍等。白种人多见,男女比例 1∶2.8。MOG 抗体是针对中枢神经系统少突胶质细胞质膜的 MOG 抗原的抗体,所以本质上 MOG 抗体病是少突胶质细胞病。MOG 抗体属于脱髓鞘抗体谱,后者主要包括水通道蛋白 4(Aquaporin4, AQP4)、MOG、胶质纤维酸性蛋白(Glial fibrillary acidic protein, GFAP)和抗髓磷脂碱性蛋白(Myelin basic protein, MBP)。

双重抗体阳性重叠综合症兼具 MOG 抗体病和抗 NMDAR 脑炎的特点,具体到个体症状可能略有侧重。本研究病例 1 主诉为"左脚底麻木 1 月余,发热头痛 10 d,加重 1 周",侧重脑炎症状,颅脑 MRI 增强提示颅内多发异常信号并强化;病例 2 第 1 次入院主诉"间断头痛、发热 1 月,精神行为异常 14 d,加重 2 d",同样侧重于脑炎症状,颅脑 MRI 增强扫描无异常,而第 2 次则以"右眼视力下降伴视物成双 4 d",即 MOG 抗体病的表现入院,复查仅提示眼外肌强化;病例 3 因"右眼视力障碍 4 d"入院,此更倾向 MOG 抗体病,颅脑 MRI 增强扫描提示颅内多发异常信号,且视神经和脊髓也有受累。重叠综合症在儿童中的发病率高于成人,但本研究通过系统性回顾既往就诊于本院的病例,均为成人起病,可能与样本量小、检查不完善有关。两项中欧研究发现,仅 12%～13%的 MOG 抗体病患者寡克隆条带阳性,回顾本院 3 例患者寡克隆条带均阴性,例 1 鞘内合成率增高,这与既往研究基本相符。

既往有研究报道 MOG 抗体与 NMDAR 抗体双阳性的病例。谢泗芬报道 MOG 抗体病合并抗 NMDAR 脑炎重叠综合症 3 例,临床表现兼有 MOG 抗体病和抗 NMDAR 脑炎的症状,与本研究不同的是,这 3 例患者均为男性,年龄分别为 51、16 和 37 岁,且头颅 MRI 均有异常脱髓鞘病灶,其中 2 例伴有强化,3 例患者寡克隆条带均阴性,血清 MOG 抗体和脑脊液 NMDAR 抗体均阳性,2 例治疗效果好,无或轻微后遗症,1 例治疗效果差,预后欠佳。Ren 报道 1 例 38 岁男性的 MOG 抗体和 NMDAR 抗体双阳性病例,并建议当激素、丙种球蛋白和血浆置换等一线疗法无效时推荐吗替麦考酚酯、利妥昔单抗、硫唑嘌呤、环孢素、环磷酰胺等二线免疫治疗。Cao 报道 1 例 37 岁男性患者,并指出 MOG 抗体和 NMDAR 抗体共存并不一定必须有这两种疾病的表现,实验室检查应结合临床特征,以达到准确的诊断。Nan 回顾 PUBMED 发表过 25 例类似的患者,提出抗 NMDAR 脑炎和 MOG 抗体相关的脑脱髓鞘疾病的发病数量可能被低估,癫痫、认知障碍等临床症状伴随不典型的中枢神经系统脱髓鞘是该类双重抗体重叠综合症的警示信号。

MOG 抗体和 NMDAR 抗体产生的免疫机制可能存在相关性,中枢神经系统脱髓鞘改变或许与抗 NMDAR 脑炎的发病机制相重叠。考虑到少突胶质细胞也表达 NMDAR,推测靶向髓鞘的免疫攻击可能同时侵犯 NMDAR,反之攻击

(下转第 81 页)